Lane Medical Library

Ueber die Mobilisation des Schulter- und Ellbogengelenkes durch Transplantation von Gelenkenden.

Inaugural-Dissertation

zur Erlangung der

Medizinischen Doktorwürde

an der

Friedrich-Wilhelms-Universität zu Berlin.

Von

Erich Herzberg

aus Berlin

Volontärassistent an der Kgl. Chirurg. Universitätsklinik.

Tag der Promotion:

16. Januar 1913.

Gießmann & Bartsch G. m. b. H., Berlin-Pankow, Schulzestr. 15-16.

Gedruckt mit Genehmigung

der

Medizinischen Fakultät der Universität Berlin.

Referent: Geh. Med.-Rat Prof. Dr. A. Bier.

Meinen lieben Eltern gewidmet.

Ueber die Mobilisation des Schulter- und Ellbogengelenkes durch Transplantation von Gelenkenden.

Aus der Kgl. Chirurgischen Universitätsklinik zu Berlin.
(Direktor: Geh. Med.-Rat Prof. Dr. A. Bier.)

Nur wenige Zweige der Chirurgie haben in den letzten 3 Jahrzehnten derartige Umwandlungen erlebt, als die Chirurgie der Gelenke. Neben der Tuberkulose und den Geschwülsten sind es fast ausschließlich funktionelle Ursachen, die zum operativen Einschreiten veranlaßten, und so dankenswert von jeher die Aufgabe erschien, versteiften Gelenken ihre Bewegungsfreiheit wieder zu erobern, so schwer war und ist noch heute der Kampf, da wir trotz der Vervollkommnung der Operationstechnik sehr oft den sich darbietenden Schwierigkeiten nicht gewachsen sind. Trotz jahrelanger Bemühungen der Chirurgen und Orthopäden befindet sich die blutige Gelenkmobilisierung, wie Payr erst kürzlich zutreffend sagte, „noch im Stadium des Ausbaues des durch die gemachten Fehler zu erringenden Lehrgewinnes".

Da es sich erübrigen dürfte, auf das verschiedenartige Zustandekommen von Ankylosen und ihre Bedeutung für die einzelnen Gelenke näher einzugehen, so komme ich im Folgenden direkt auf die Behandlungsmöglichkeiten bei Gelenksteifigkeiten zu sprechen.

Prinzipiell lassen sich zwei Behandlungsmethoden unterscheiden, die konservative und die operative.

Selbstredend muß man noch heute immer zuerst, wenn im Anschluß an eine frische Fraktur ein Gelenk unbeweglich geworden ist, seine Zuflucht bei der Behandlung zur Reposition und zu den Verbänden, eventuell auch zur Bardenheuerschen Extensionsbehandlung nehmen. Wenn auch besonders Letztere außerordentlich viel Gutes leistet wenigstens in Bezug auf die anatomische Heilung, so wird man doch so bald als möglich zu einer Therapie übergreifen, die vor allem die Wiederherstellung der Funktion bezweckt. Denn eine Immobilisation übt immer nicht nur auf die direkt beteiligten Gelenke einen unheilvollen Einfluß aus, sondern ergreift auch entferntere Gelenke.

Wir bevorzugen die aktive Therapie und die Heißluftbehandlung. Durch gymnastische Bewegungen, Massage und portative Verbände, Gummizüge und orthopädische Lagerungsapparate gelingt es, spannende Narben, verkürzte Muskeln und Sehnen sowie geschrumpfte Gelenkkapseln usw. zu dehnen, Ergüsse in den Gelenken, Infiltrate der Muskeln und dergleichen zur Resorption zu bringen, Verklebungen und Verwachsungen der Sehnenscheiden und Gelenke zu trennen und die atrophischen Muskeln zu stärken. Demgegenüber meint Bier in seinem Buch „Hyperämie als Heilmittel", daß es sich bei aller Anerkennung der Erfolge der medico-mechanischen Behandlung um eine entschiedene Modesache handele. „Sehr häufig gibt es Fälle, die durch die medico-mechanische Behandlung mehr verschlechtert als gebessert werden insofern, als in dem chronisch versteiften Gelenk durch die stark reizende Behandlung entzündliche Vorgänge geschaffen werden. Zudem ist die Behandlung in den meisten Fällen keineswegs angenehm für den Patienten." Schon aus diesem Grunde ist man berechtigt eine Behandlungsart zu wählen, die, wie die Hyperämie einerseits nicht nur überall leicht durchführbar ist, sondern in sehr vielen Fällen mannigfache Vorteile vor den übrigen konservativen Behandlungsmethoden bei Gelenksteifigkeiten bietet.

Wie überaus günstig die Resultate sind, die mit der Hyperämie, sei sie durch Saugen, Stauung oder Heißluftbehandlung hervorgerufen, erzielt worden sind, ist von verschiedensten Autoren bei chronischen Gelenkversteifungen, mögen sie die Folge von chronischem Gelenkrheumatismus, Arthritis deformans, Verletzungen oder acuten, besonders gonorrhoischen Entzündungen sein, berichtet worden. Handelt es sich doch hier um die Resorption nicht nur von wäßrigen oder wasserlöslichen Stoffen, sondern häufiger um festere Bestandteile, die erst gelöst werden müssen, bevor sie resorbiert werden können. Wahrscheinlich werden bindegewebige Verwachsungen in Folge von seröser Durchtränkung und Quellung weicher, geschmeidiger und dehnbarer gemacht. Zudem hat die Hyperämie stets eine Linderung der Schmerzen zur Folge, ein Umstand, dem zweifellos auch ein großer Anteil an der Beseitigung von Versteifungen zuzuschreiben ist. Alles dies gilt natürlich auch für traumatische Gelenksteifigkeiten in

den Fällen, wo fibröse Verwachsungen, Kapselschrumpfung etc. bestehen. So berichtet Bier von einer veralteten Luxation des Ellbogens bei einem 35 jährigen Arbeiter, die mit starker, durch Saugen hervorgerufener, Hyperämie erfolgreich behandelt wurde, indem innerhalb von 5 Wochen ein Aktionswinkel von 75 Grad erreicht wurde, d. h. der Unterarm konnte bis zu einem Winkel von 145 Grad gestreckt und bis zu 70 Grad gebeugt werden.

Die besten Resultate werden durch die Kombination von Hyperämie mit mechanischer Einwirkung erzielt, wie sie in den von Bier und Klapp konstruierten mechanischen Saugapparaten gegeben ist.

Andrerseits ist auch mehrfach ein Weg eingeschlagen worden, der sich erst in manchen Fällen bewährte, wo es darauf ankam, relative Gelenksteifigkeiten zu beseitigen, die auf fibrösen Synechien, übermäßiger Zottenbildung und dergl. beruhten. Ich meine die Injektion von Substanzen direkt in die Gelenke, sei es, um die dort lokalisierten entzündungserregenden Mikroorganismen abzutöten, sei es, um die bestehenden Verwachsungen evtl. durch Verdauung aufzulösen. So machte Schueller Injektionen mit 2% Salicyl-Boraxlösung und mit 3—5% Jodoformglycerin. Zwar waren die Injektionen besonders mit der ersten Lösung äußerst schmerzhaft, aber wo sie immer nur an einzelnen Gelenken der Finger, am Knie, an der Hand, angewendet wurden, gingen nach anfangs starker Schwellung des Gelenkes die Zotten sehr erheblich zurück.

In neuerer Zeit sollen dann mit dem Fibrolysin, einer Doppelverbindung von Thiosinamin und Natriumsalicylat, die sich durch leichte Wasserlöslichkeit und dadurch bedingter rascher Resorbierbarkeit auszeichnet und als Mittel zur Auflockerung und Erweichung von Narbengewebe angewendet wird, mehrfach gute Erfahrungen gemacht worden sein, besonders bei Arthritis deformans und Myositis ossificans (Payr). Jedenfalls hat dies Präparat den Vorzug, nicht direkt in das Gelenk appliziert zu werden. Immerhin mehren sich in letzter Zeit die Stimmen, die sich gegen einen Erfolg bei der Fibrolysinbehandlung erheben, und auch an unserer hiesigen Klinik ist man wieder völlig von ihr zurückgekommen.

Führen auch manchmal diese konservativen Methoden allein zum Ziel, so bleiben doch eine ganze Reihe von Fällen derartig refraktär, daß man zu energischeren Maßnahmen greifen muß. Hierher gehört vor allem das forcierte Redressement, das in Narkose ausgeführt wird. Hierbei kann man bekanntlich zwei Methoden unterscheiden, die sogenannte forcierte Mobilisation und das Brisement forcé. Erstere kommt in Betracht, wenn es Adhaesionen im Gelenke zu lösen gilt, aber sie ist ein zweifelhaftes Experiment. Man kann nicht nur eine alte Gelenkentzündung wieder hervorrufen, sondern sogar eine neue entfachen. Am meisten kommt noch das Schultergelenk für diese Behandlungsmethode in Betracht. (Bähr, Brisement forcé und forcierte Mobilisation bei Gelenksteifigkeiten, Zeitschrift für Unfallheilkunde, 1895, Bd. 2.) Nach dem selben Autor kommt ein Brisement forcé an der oberen Extremität in Betracht, wenn eine feste Gelenkversteifung, eine Pectarthrosis, wie er sie nennt, im Ellbogengelenk vorliegt und behufs besserer Gebrauchsfähigkeit in eine mehr winklige Stellung zu bringen ist. Gegen das Brisement forcé überhaupt hat sich Hoffa seinerzeit ausgesprochen und sogar vor dieser Behandlungsmethode gewarnt. „Abgesehen davon, daß wir eine überstandene Gelenkentzündung durch diese Manipulation wieder entfachen können, entsteht nach jedem Brisement forcé ein Bluterguß in das Gelenk. Die Patienten haben meist sehr heftige Schmerzen nachher, und außerdem etablieren sich in der Umgebung des Gelenkes meist hartnäckige Oedeme. Man muß das Gelenk wieder für eine längere Zeit ruhig stellen und kommt häufig nicht zu dem gewünschten Ziel. Wenn aber eine Heilung überhaupt möglich ist, so erreichen wir dieselbe ohne Brisement forcé sicher viel schneller."

Am Schultergelenk führte Nußbaum das Brisement forcé in 16 Fällen aus, erzielte aber nur in einem einzigen Beweglichkeit, 10 mal wurde allein die Stellung gebessert, 5 mal konnte überhaupt kein Erfolg erzielt werden.

Fast absolut zu verwerfen ist nach Bähr's und Nußbaum's Erfahrungen das Brisement forcé nach Gelenkfrakturen zum Zwecke der Mobilisation. Würde doch dann eher eine Infraktion der betreffenden Epiphysen oder ein Brechen der Knochenröhren die Folge sein. So ist in Deutschland wohl das Brisement forcé

jetzt fast völlig aufgegeben, an unsrer Klinik ist es bereits seit einer Reihe von Jahren nur selten angewendet worden.

Immerhin bieten die beiden letztgenannten Methoden der Behandlung bereits einen Uebergang zur operativen Mobilisierung, ohne die man in manchen Fällen überhaupt nicht auskommen wird.

Nach Payr (Ueber die operative Mobilisierung ankylosierter Gelenke, Münchener med. Wochenschrift, 57. Jahrgang 1910, Nr. 37) sind wir im allgemeinen geneigt, Ankylosenoperationen auszuführen, wenn es sich um sonst gesunde, kräftige, vor allem jugendliche Menschen mit ausgeheilter Grundkrankheit und doch teilweise erhaltener Funktion des aktiven Bewegungsapparates mit Arbeits- uud Schaffenslust handelt, bei denen man den festen Willen zu einer aktiven Mitarbeit voraussetzen kann. Damit hängt zusammen, daß die Ankylose nicht allzu lange Zeit bestehen soll, Fisteleiterungen und Infiltrate müssen seit Monaten geschwunden sein. Vorgerückte Jahre scheinen uns gegen die Ausführung mobilisierender Eingriffe zu sprechen. Angesichts der von uns besonders hoch eingeschätzten Bedeutung der aktiven Uebung des zu mobilisierenden Gelenkes ist auch das Kindesalter unseren Bestrebungen nicht allzu günstig. Dazu kommt noch die sehr zu berücksichtigende, besonders große osteoplastische Kraft des wachsenden Knochens (z. B. kindliche Gelenktraumen). Wenn wir auch im Kindesalter den Versuch der Wiedergewinnung der Gelenkbeweglichkeit keineswegs ablehnen und oft gemacht haben, so müssen wir uns besonderer Schwierigkeiten in der Nachbehandlung bewußt sein und gegen dieselben die zweckdienlichen Maßnahmen treffen.

Es wird also eine ganze Anzahl von Fällen geben, in denen man mit einer gewissen Wahrscheinlichkeit auf einen guten Erfolg zu einer mobilisierenden Ankylosenoperation raten darf, wobei natürlich die Indikationsstellung auf das engste mit der Diagnose zusammenhängt. In Bezug auf die Prognose bieten die einzelnen Gelenke verschiedene gute Aussichten. Von vorn herein muß man zwischen der unteren und der oberen Extremität unterscheiden. Während bei den Gelenken der erstern es mehr auf die Stützfähigkeit ankommt, handelt es sich bei der letzteren hauptsächlich um Beweglichkeit, sodaß selbst ein Schlottergelenk einer Ankylose unter Umständen vorzuziehen ist. Deswegen

stellt sich auch die Prognose im allgemeinen für das Kniegelenk ungünstig, während sie bei weitem am günstigsten für das Ellbogengelenk ist. „Eine völlige Gegenanzeige bieten primär chronisch einsetzende progressive, zur Versteifung führende, polyarticuläre Arhropathien.“ (Payr, Ueber die operative Mobilisierung ankylosierter Gelenke, Verhandlungen der deutschen Gesellsch. für orthop. Chirurg. 1910 S. 364.)

Welche Methoden stehen uns nun zur operativen Mobilisierung der Gelenke der oberen Extremität zur Verfügung, und welche bieten noch am ehesten eine Gewähr dafür, annähernd normale Funktionsverhältnisse wiederherzustellen?

Die einen werden sich auf der Absicht aufbauen, radikal vorzugehen und das ganze unbrauchbare und ankylosierte Gelenk zu entfernen und durch Interposition von Geweben nach Helferich eine Wiedervereinigung der resecierten Enden zu verhindern, die anderen werden das versteifte Gelenk durch eine Pseudoarthrose, ja sogar durch ein neues, sowohl knöchernes, als auch künstliches Gelenk zu ersetzen suchen, wieder andere werden die fibrösen oder knöchernen Verwachsungen beseitigen und die dabei pathologisch veränderten, einander gegenüberliegenden Gelenkflächen soweit als möglich durch gesunde zu ersetzen suchen. Dabei wird man natürlich evtl. bestehende und die Beweglichkeit des Gelenkes ebenfalls behindernde Callusbildung und Knochenbruchstücke entfernen, resp. sie an eine Stelle replantieren, wo sie im Gegenteil für die Motilität des Gelenkes von Nutzen sein können.

Die totale Gelenkresektion, die heute wohl nur noch bei ganz besonders schweren Zerstörungen, seien sie entweder eine Folge von Traumen oder Tuberkulose, ausgeführt wird, bietet heute wohl im allgemeinen nur noch ein historisches Interesse, wenn auch noch vor etwa 30 Jahren diese Operation in allen Fällen für berechtigt gehalten wurde, in denen die Gelenke durch Verletzungen oder Krankheiten zerstört waren, der Zustand der Weichteile aber eine Erhaltung des periphären Gliedabschnittes gestattete. Diese Operationsmethode bedeutete natürlich im Vergleich zu den früheren einen gewaltigen Fortschritt in der Gelenkchirurgie und gewann sich selbstverständlich durch die Mitteilungen von den verschiedensten Autoren, Billroth,

Dontrelepont, Hueter und Ollier besonders, die von einer völligen Regeneration des Knochens nach subperiostalen Resektionen mit fast vollständiger Wiederherstellung der normalen Funktionen berichteten, berechtigte Anhänger.

Jedenfalls nimmt man bei ausgiebiger Resektion stets die Möglichkeit der Bildung eines Schlottergelenkes in Kauf und so waren im allgemeinen die Resultate recht dürftige, wie die Statistiken von Girard, Culbertson, Vetsch, Gurlt u. a. beweisen.

Die Nearthrose, sei sie nun durch fibröse Vereinigung der Resektionsstümpfe oder durch Regeneration der entfernten Knochen bedingt, ist also relativ selten, soweit man ein wirklich gutes Funktionieren des Gelenkes verlangt. Sehr häufig kommt es wieder zur Ankylosenbildung, so daß von vielen Seiten die Resektion, bei Gelenksteifigkeiten wenigstens, nicht zur Anwendung kam, wie sie von Velpeau vorgeschlagen wurde, sondern daß man sich mit der Osteotomie, die von Mayer in Würzburg am bloßgelegten Knochen, von Langenbeck subcutan ausgeführt war, begnügte.

Diese Operationsmethode kommt nur einer künstlichen Fraktur gleich, und sie kann nur zur Verbesserung der Stellung einer versteiften Extremität dienen. Das gleiche bezweckt auch die Aussägung eines Keiles nahe am Gelenk, wie sie von Rhea Barton, Plott-Bure, Velpeau, Ried u. a. empfohlen wurde.

Die Methode Helferichs, Muskelgewebe zwischen die resecierten Knochenschäfte zu legen, ist bahnbrechend geworden, und doch ist trotz der danach angegebenen Operationsmethoden wie sie Hoffa, Schanz, Föderl, Payr u. a. ausgearbeitet haben, ein weiterer Ausbau notwendig. Vielleicht bietet ein Verfahren, wie es Lexer zur Zwischenlagerung in die am Ellbogen bogenförmig durchtrennte Synostose ausführte, etwas erheblichere Vorteile. Er benutzte dabei zwei dünne Gelenkknorpelscheiben, die er einander so gegenüber lagerte, daß eine jede die zugehörige Knochensägefläche bekleidete. Am Ellbogen läßt sich hierdurch, wie schließlich auch durch die anderen Zwischenlagerungen, wenn nur die Knochenflächen charnierartig ineinander greifen, nach seinem Urteil ein sehr gutes Resultat erreichen. Im allgemeinen jedoch erzielt man bei der Operation knöchern versteifter Gelenke nicht viel mit diesen Methoden.

Die Operationsarten, die sich auf der Absicht aufbauen, ein vollkommen reseciertes Gelenk zu ersetzen, und so einem Glied wieder zu möglichster Funktionsfähigkeit zu verhelfen, haben auch zweifellos zu diversen Erfolgen geführt.

Der eine Weg, den Gluck eingeschlagen hat, ist allerdings wieder völlig verlassen worden.

Gluck hat versucht, kunstvolle elfenbeinerne Scharniergelenke an Stelle der entfernten Knochen einzusetzen. Leider mußte man sich davon überzeugen, daß die Einheilung der großen Elfenbeinstücke bei aseptischem Verfahren wohl mehrmals gelang, aber niemals von Dauer war, sobald die Funktion der eingeheilten Elfenbeinstücke in Anspruch genommen wurde. Dann traten Schmerzen und Fistelbildung ein, die erst zurückging, wenn der Fremdkörper wieder entfernt war. (v. Bergmann.) Die Versuche von Gluck und Schmitt, an Hunden und Kaninchen ausgeführt, ergaben außerdem, daß unter der Einwirkung des Elfenbeinapparates die Knochenenden necrotisierten.

Den anderen Weg hat Lexer eingeschlagen, indem er ganze Gelenke, die er aus amputierten Gliedern gewann, an die Stelle der resecierten transplantierte. Für die Endresultate, die mit dieser Methode erzielt werden, ist vor allem das Verhalten des Knorpels wichtig. Sicherlich treten in ihm Unregelmäßigkeiten auf, wie das an Arthritis deformans erinnernde Knirschen bei Bewegungen zeigt. Sie sind z. T. durch Reißen von Vernarbungen bedingt, z. T. aber auch durch Knorpelusuren, wie Präparate von Operierten und Tierversuchen beweisen.

Noch weiter als Lexer ist Kausch gegangen, indem er sogar als Knochenersatz Totenknochen zu transplantieren versuchte, den er ebenfalls bei Amputationen gewann, und der antiseptisch vorbehandelt und ausgekocht war. Aber er selbst kommt schließlich zu der Ueberzeugung, daß sterilisierte Leichenknochen zur Einpflanzung in periostfreies Lager nicht geeignet sind. Trotzdem hat Kuettner die Methode, Totenknochen zu transplantieren, weiter verfolgt und konnte durch Präparate, die er auf dem Chirurgenkongreß 1911 zeigte, bestätigen, daß selbst große, mazerierte Gelenkknochenteile fest einheilen können. Immerhin ist dies wohl nur als hochwertiger Ersatz durch

Resektion entstandener, großer Knochendefekte anzusehen, aber nicht zur operativen Mobilisierung zu gebrauchen.

Wenn man sich ein Urteil erlauben will über die Art und Weise, neue Gelenke zu bilden, wie sie Gluck, Lexer und Kausch versucht haben, indem sie eben entweder künstliche elfenbeinerne, tote sterilisierte oder frisch amputierte Gelenkenden transplantierten, so muß man sagen, daß, während die Akten über die ersteren bereits vollkommen geschlossen sind,*) besonders der letzteren eine zweifellos bedeutende Stelle in der Gelenkchirurgie eingeräumt werden muß. Immerhin wird sie stets nur an einem großen Krankenhause ausgeführt werden können, wo Gelegenheit vorhanden ist, oft Amputationen ausführen zu können und so das erforderliche Knochenmaterial frisch zu erhalten, um lebenswarm und ohne chemische oder mechanische Schädigung sofort nach der Entnahme überpflanzt werden zu können. Abgesehen von diesem äußeren Moment glaube ich, daß sich nur selten Patienten dazu finden werden, die es über sich gewinnen würden, Körperteile anderer Personen, die ihnen doch wohl stets unbekannt sein dürften, sich einverleiben zu lassen. Wahrscheinlich würden sie eher den Verlust einer Extremität oder wenigstens eines Extremitätenabschnittes ertragen wollen; wo man ihnen nicht einmal einen zweifellosen Erfolg garantieren kann. Schließlich wird diese eingreifende Methode nur immer in solchen Fällen Anwendung finden können, wo ausgedehnte Resektionen ausgeführt werden müssen, wie sie in erser Linie bei malignen Tumoren berechtigt sind. Selbst bei komplizierten Traumen dürfte die Resektion und der Ersatz des ganzen Gelenkes zu den seltensten Ausnahmen gehören.

Vor allem die Frakturen werden wohl immer ein Feld für die partiellen Resektionen und die aus ihnen hervorgegangenen Operationsmethoden abgeben, wie dies auch Bruns betont hat. Diese letzteren verfolgen das Ziel, die ursprünglichen Gelenkenden zu erhalten und sie bei Dislokationen nach Traumen oder Frakturen in geeigneter Weise mit den Diaphysen zu verbinden

*) Anmerkung: Neuerdings hat König allerdings auf dem Chirurg. Kongreß zu Berlin 1912, gerade während der Drucklegung dieser Arbeit einen Fall demonstriert, durch den tätsächlich gezeigt wurde, daß doch unter Umständen künstliche elfenbeinerne Gelenke einheilen und auch gut funktionieren können.

und andere gleichzeitig bestehende Fragmente entweder zu resecieren oder, wenn möglich, zu replantieren, wodurch zugleich ein evtl. bestehender Reiz, den die Bruchstücke auf die Muskulatur ausüben, beseitigt, und so eine Reflexcontraktur verhindert wird.

Besonders die Absicht, Bruchstücke unter Umständen zu replantieren, war gerechtfertigt, seit Ollier, Bergmann und Jakimowitsch Versuche betreffs der Transplantation resecierter Knochensplitter an Hunden und Kaninchen in großer Anzahl ausgeführt und festgestellt hatten, daß sich sogar unter viel ungünstigeren Verhältnissen bei Verhinderung von Eiterung sehr gute Resultate erzielen lassen. Waren damals doch weit schwierigere antiseptische Cautelen herzustellen, wo es galt, aus der Diaphyse des Femur oder der Tibia Knochenstücke bis zu 20 mm auszusägen und bald mit zurückgelassenem Periost, bald entblößt von allen Weichteilen, an ihren alten Platz zu replantieren.

David konnte dann in einem Vortrage, den er in der „Freien Vereinigung der Chirurgen Berlins“ hielt, durch entsprechende Präparate aus der pathologischen Anatomie für den Menschen beweisen, daß losgelöste Knochenstücke wieder einheilen können.

So war man also vollauf berechtigt auch beim Menschen evtl. resecierten Knochen zu replantieren, und Trendelenburg und Schlange bauten hierauf eine Operationsmethode für das Ellbogengelenk auf und zwar die osteoplastische Aufklappung des Gelenkes, die sich in einer großen Reihe von Fällen auch bewährte, wo es darauf ankam, einen schnellen und guten Einblick in die Gelenkhöhle zu bekommen. Dabei wird nach Trendelenburg's Vorschlag das Olecranon quer durchtrennt, nach Schlange die Ulna schräg durchsägt, um schließlich wieder an ihren alten Platz gebracht und dort fixiert zu werden. Schon 1894 hat Helferich bei einer traumatischen Epiphysentrennung am oberen Humerusende mit typischer Verschiebung der Diaphysenstücke nach vorn und einwärts, vom vorderen Resektionsschnitt aus das völlig luxierte Diaphysenende mittels Stahlnadel fixiert, worauf Heilung mit guter Beweglichkeit erfolgte. Bei T und V resp. unregelmäßigen Humerusbrüchen, die in das Ellbogengelenk perforieren, und bei denen fast stets eine Gelenksteifigkeit höheren Grades die Folge ist, richtet sich Lessing vorkommenden

Falles nach dem Vorschlage Kocher's und versucht bei partieller Resektion selbst, um ein Schlottergelenk zu vermeiden, den Condylus internus durch Naht zu erhalten, da für Beugung und Streckung die Trochlea, zur Rotation die normale Verbindung von Radius und Ulna genügt, durch die Resektion des Condylus externus aber eine Vereinfachung der Vorbedingungen zu einer guten Heilung ohne die Funktion störende Callusmasse gegeben ist.

Die Bedeutung dieser „osteoplastischen Resektionen" liegt auf dem Gebiete der „traumatischen Resektionen" (Voelker, osteoplastische Resektionen des Ellbogens). Sie empfiehlt sich also unter Umständen bei frischen und veralteten Luxationen. Voelker hat bei einer veralteten, unvollständigen Luxation des linken Ellbogengelenkes nach außen mit Dehnung des Nervus ulnaris das Olecranon im Niveau der Gelenkfläche des Radius abgesägt, um Einblick in das Gelenk und die Fossa humeri posterior zu erhalten. Nachdem die strangförmigen Adhäsionen durchtrennt und extirpiert waren, wurde das Olecranon replantiert und mit Silkworm-Gut fixiert. Die Heilung war eine so vollkommene, daß sowohl Form als Funktion des Gelenkes in verhältnismäßig kurzer Zeit wieder normale waren.

So hängt die osteoplastische Operationsmethode zum Zwecke der Eröffnung des Gelenkes in engster Weise mit derjenigen zusammen, deren man sich ähnlich wie Helferich, Kocher und Lessing in modifizierter Weise bei komplizierten Frakturen und Luxationen bedient, vorausgesetzt wenigstens, daß die Gelenkflächen noch zum großen Teil erhalten sind, und die Unbeweglichkeit des Gelenkes durch die ein mechanisches Hindernis bildenden Fragmente bedingt ist. So sagt Ranzi, als er von zwei geheilten supracondylären Frakturen des Humerus berichtet, wo das eine Mal gleichzeitig eine Dislokation des unteren Fragmentes bestand: „In beiden Fällen standen der einzuschlagenden Therapie zwei Wege offen, entweder die Abmeißelung des vorspringenden unteren Humerusendes, welches das Beugungshindernis darstellte oder die Resektion des Callus und Naht des Gelenkkörpers an das Diaphysenende". Er entschloß sich jedoch zu der ersteren Methode, da es sich beide Mal um konsolidierte Frakturen handelte, und außerdem eine bestehende Dislokation ad axin an der oberen Extremität wegen der fehlenden Belastung von

weit geringerer Bedeutung ist, als an der unteren. Aber Ranzi sagt selbst: „Bei einer frischen, resp. noch nicht konsolidierten Fraktur wäre unbedingt nur die Continuitätsresektion mit nachfolgender Naht am Platze".

Am Ellbogen hatte bereits Kocher 1892 in einem Falle, wo es sich um eine frische Fraktur des Condylus externus handelte, das reponierte Gelenk durch Seidennaht fixiert. Lessing berichtet von einem ähnlichen Falle, wo auch wieder der nach hinten luxierte, frakturierte Condylus reponiert und durch Aluminium-Bronzedrahtschlingen am Humerus fixiert wurde, worauf im Laufe eines halben Jahres normale Funktion erzielt wurde. Diese Behandlungsmethode, nämlich die Fragmente wieder an ihrer ursprünglichen Stelle zu befestigen, ohne irgend welche Bruchstücke zu entfernen, läßt sich nicht immer ausführen, trotz der verschiedenen sinnreichen Vorschläge, selbst kleine Knochenteile zu replantieren. So hat man hierbei nicht bloß zur Naht mit verschiedenem Nahtmaterial gegriffen, sondern auch zu den bereits erwähnten Drahtschlingen und zur Schraubung. Handelt es sich dagegen um die Fixation von Röhrenknochen, so läßt sich im Gegensatz zur Implantation elfenbeinerner Gelenke durch die Einpflanzung von Elfenbeinbolzen, neuerdings besser noch Bolzen aus tierischem Horn (Schoene), manch gutes Resultat erzielen. Bircher machte von dieser Behandlungsart bei komplizierten Frakturen und Pseudarthrosenbildung ausgedehnten Gebrauch und erreichte, daß in 28 Fällen 24 heilten.

Wenn also auch Lexer sagt, jeder Fremdkörper sei zu vermeiden, wie Nägel, Draht, Elfenbeinstifte usw., da in ihrer Umgebung Granulationsgewebe auftritt, welches in den Knochen hineinwuchert und ihn resorbiert, so meint er dies wohl nur in Bezug auf seine Methode, und andrerseits sind gerade mit der Fixierung von Bruchstücken durch diese Fremdkörper so mannigfache Erfolge erzielt worden, daß sie eben zweifellos als wichtige und gute Hilfsmittel bei der operativen Therapie anzusprechen sind. So berichtet Lessing von einem Fall, in dem es sich um eine Fraktur des Collum chirurgicum am Humerus handelte, und der Schaft medialwärts verschoben war, weshalb der Gelenkkopf und Schaft durch einen eingelegten Elfenbeinstift in reponierter Stellung erhalten werden sollte. Da dies jedoch

nicht gelang, wurde das periphäre Fragment an das centrale angenagelt. Nach 1½ Jahren war im Röntgenbild eine Fraktur kaum nachzuweisen und die Funktion im Schultergelenk absolut normal.

In drei anderen, ähnlichen Fällen wurden die Fragmente durch Naht mit Aluminium-Bronzedrähten vereinigt und in zwei von ihnen waren die Endresultate außerordentlich gute. Ebenso erfolgreich wendete Lessing bei einem 3 jährigen Mädchen dicke Catgutnähte zur Fixation der Bruchstücke an. Auch mit Seidennaht wurde in einem Falle ein gutes Resultat erzielt. Mit demselben Material hatte auch Kocher in dem bereits citierten Falle das reponierte Fragment fixiert. Peltesohn berichtet von Olecranonbrüchen, die selbst bei komplizierten Frakturen durch Knochennaht mit Silberdraht und Katgut sämtlich gute Resultate in Bezug auf Heilung und Funktion ergaben. Da auch an den anderen Gelenken ebenso wie an den Knochen überhaupt mit der Verwendung besagten Fixationsmaterials bei Frakturen und Repositionen nach Operationen übereinstimmend gute Erfolge gesehen wurden, so darf man bei eventl. Mißerfolgen also nicht die Nähte dafür verantwortlich machen, vorausgesetzt, daß sie kunstgerecht und unter den nötigen aseptischen Kautelen gelegt worden sind.

Selbstverständlich wird man oft die Bruchstücke nicht direkt wieder vereinigen können, was wohl dann immer eintreten dürfte, wenn zwischen zwei größeren Fragmenten mehrere kleinere, vor allem Splitter, dislociert liegen. In solchen Fällen wird man nicht umhin können, diese vollständig zu entfernen und die Bruchflächen, da sie nun nicht gut aufeinander passen, mit Meißel und Säge zu glatten Wundflächen umzuwandeln. So hat Peltesohn über mehrere deform geheilte Brüche, die bis 1901 zurückreichen, nach Fraktura humeri supracondylica berichtet, wo nach etwa 20 Tagen die Osteotomie in der Bruchlinie gemacht wurde, Naht und Nägel schräg durch die Fragmente gelegt wurden, und anatomisch und funktionell sehr gute Resultate erzielt wurden. Das Aufeinanderpassen der Bruchflächen gelang auch hier erst nach Resektion eines Stückes von jedem Fragment und der Callusmassen, resp. Absägung schmaler Knochenscheiben

In der letzten Zeit ist Klapp in folgender Weise vorgegangen: Seine Methode ist prinzipiell von der Peltesohn's verschieden. Während bei letzterem die Operation im wesentlichen auf eine Osteotomie der Frakturstelle hinauslief, wobei die Gelenkflächen selbst so gut wie unbeteiligt waren, kam es Klapp darauf an, gerade wenn diese durch das Trauma alteriert und mitbeteiligt waren, aus ihren noch brauchbaren Partien brauchbare Gelenke zu bilden. Natürlich ist es unmöglich, diese so kompliziert zu formen, als sie ursprünglich waren, und so begnügt sich Klapp damit, primitive Gelenke mit den Gelenkstücken herzustellen. So konnte er selbst bei veralteten, ankylosierten Gelenken gute Resultate erzielen, wo das Trauma bereits längere Zeit zurücklag und schon knöcherne Versteifung eingetreten war.

Im Großen und Ganzen geht Klapp zum Beispiel bei der supracondylären Fraktur mit starker Dislocation der Fragmente in veralteten Fällen, die Monate bis Jahre alt sind, so vor, daß er das untere abgesprengte Gelenkstück vom Langenbeck'schen Resektionsschnitt aus freilegt, aus dem Callus herausarbeitet und so zustutzt, daß ein neues primitives Gelenkende für den Humerus daraus gebildet werden kann. Dann reseciert er den Humerus soweit wie es nötig ist, um eine ausreichende Diastase im Gelenk zu schaffen. Schließlich muß auch das untere Gelenkende der Ulna primitiver gestaltet werden, da der stark gekrümmte Haken des Olecranon nur für normale Verhältnisse paßt, bei verändertem Gelenk jedoch ein Funktionshindernis darstellen würde.

Prinzipiell läßt sich dieses Vorgehen auch bei allen übrigen traumatischen Versteifungen des Ellbogengelenkes anwenden.

Am Ellbogen gaben in allen vier Fällen, wo es zur Operation kam, Frakturen infolge von Traumen die Indikation zur Operation ab. Einmal handelte es sich allerdings um eine sekundäre Gelenksteifigkeit (Fall 4), die aber nicht allein auf Konto der Ruhigstellung des Armes wegen eines Schlüsselbeinbruches zu setzen sein dürfte, sondern auch wohl auf dem Boden einer Gelenkkontusion vielleicht auch Infraktion entstanden zu sein scheint. Wenigstens zeigten sich die resecierten Gelenkenden rauh und zum Teil mit callöser Masse bedeckt und überwachsen, zum Teil bestand Verlust des Knorpelüberzuges.

Im Einzelnen waren die Fälle folgendermaßen:

Fall 1: Frieda B . . . . . , 10 Jahre alt.

Anamnese: Patientin fiel im Alter von 7 Jahren und zwar im Mai 1907 auf den rechten Ellbogen und konnte ihn nicht mehr bewegen. Der Unterarm soll damals um 180 Grad gedreht gewesen sein. Der Arm wurde dann zuerst von einem Masseur 6 Wochen lang mit Bandagen behandelt, konnte darauf aber nicht mehr krumm gemacht werden. Anfang September kam sie dann nach Berlin und wurde in der Kgl. Chirurgischen Klinik aufgenommen.



Bild 1.

Bild 2.

Diagnose: Völlige knöcherne Ankylose, alte Fractura supracondylica. (Bild 1.) Starke Dislokation des Gelenkfragmentes in Flexionsstellung. Bild 2 zeigt den Arm vor der Operation mit der typischen Dislokation, die der Luxation nach hinten sehr ähnelt.

Operation: 7. 9. 08. Freilegen des Gelenkes durch den Langenbeck'schen Resektionsschnitt, die Fraktur wird in allen Teilen gut zugänglich gemacht. Die Gelenkfläche des Humerus wird aus dem Kallus herausgearbeitet, der Humerus reseciert, die Kallusverbindung zwischen abgesprengten Gelenkende und Humerus exstirpiert, und das Gelenkende auf den Humerus umgepflanzt. (Bild 3.)

Mittels Drahtschiene wurde dann der Arm in rechtwinkliger Stellung festgestellt.

Bild 3.

Bild 4.

Bild 5.

Patientin blieb 4 Wochen in der Klinik und wurde von da ab täglich mit Heißluft 10 Minuten lang und mit Massage behandelt.

Nach einer Zeit von 2 Monaten konnte sie den Arm gut und schmerzlos bewegen. Es bestand keine seitliche Schlotterbewegung.

Zu Haus wurde sie nur noch hin und wieder vom Vater massiert.

Die objektive Nachuntersuchung am 14. 12. 10. ergab:

Streckung des rechten Armes aktiv wie passiv bis zu einem Winkel von etwa 160 Grad. (Bild 4.)

Beugung aktiv wie passiv bis zu etwa 45 Grad. (Bild 5.)

Keinerlei Schlotterbewegung.

Die Distanz Spina scapulae — Epicondylus laterialis rechts 23 cm, links 24 cm.

Die Länge des ganzen Armes, d. h. die Entfernung Spina scapulae Mittelfingerkuppe maß rechts 52 cm, links 53 cm.

Die motorische Kraft war bei Beugung und Streckung an beiden Armen gleich.

Kein Reiben und Knacken im Gelenk.

Die Narbe selbst ist wenig sichtbar.

Beim Spielen und Arbeiten war der Arm in vollem Maße funktionsfähig.

Dies Resultat ist dem bei Weichteilinterposition entstehendem Status weit überlegen durch die Beweglichkeit bei erhaltener Stabilität des Gelenkes.

Fall 2: Erich R . . . , 12 Jahre alt.

Anamnese: Patient wurde am 19. Mai 08 überfahren. Wie die Mutter angibt, wurde ihrem Sohne bei diesem Unfall der rechte Ellbogen zermalmt. Es handelte sich um eine condylaere Fractura humeri mit Flexionsstellung des Fragmentes.

10 Tage lang wurde nun der Arm in einen Verband gelegt. Als dieser entfernt wurde, zeigten sich Hand, Finger und Oberarm beweglich, der Ellbogen dagegen versteift.

8 Tage später wurde mit Heißluftbehandlung und Massage begonnen, die bis Anfang Juli durchgeführt wurde. Da der Arm jedoch im Ellbogengelenk knöchern versteifte, entschloß sich Professor Klapp zur Operation.

Operation am 6. Juli 08. Freilegen des Gelenks und der Fraktur durch den Langenbeck'schen Resektionsschnitt in Aethernarkose. Ausarbeiten des Gelenkendes aus dem Kallus. Resektion des Humerus in Länge von 2 cm. Aufpflanzen eines geeigneten Teiles des Gelenkendes. Aufbinden desselben. Naht.

Die Nachbehandlung beschränkte sich auf Heißluftbehandlung, Massage und Bewegungsübungen, für welche letzteren die Eltern in gewissenhaftester Weise Sorge trugen.

Die Nachuntersuchung am 14. 12. 10 ergab objektiv:

Streckung des rechten Armes aktiv wie passiv bis zu einem fast gestreckten Winkel. (Bild 6.)

Beugung ebenfalls aktiv wie passiv bis zu einem Winkel von ca. 30 Grad. (Bild 7.)

Keinerlei seitliche Schlotterbewegung.

Distanz Spina scapulae — Condylus lateralis rechts 21 cm, links 22 cm.

Länge des Armes, das heißt, Spina scapulae — Mittelfingerkuppe links 56 cm, rechts 53 cm.

Motorische Kraft beiderseits gleich, sowohl bei Strecken wie Beugen des Armes, auch merkt Patient subjektiv keinen Unterschied bei Kraftleistungen. So hebt er zum Beispiel mit Leichtigkeit 20 Pfund Kartoffeln.

Im Gelenk besteht geringfügiges Knirschen.

Die etwa 10 cm lange Narbe ist glatt und wenig auffallend.

(Dieser Fall wurde auf dem Chirurgenkongreß 1909 zu Berlin demonstriert.)

Bild 6.

Bild 7.

Auch dieses Resultat ist bedeutend besser als es hätte mit Muskelinterposition erreicht werden können, da der Arm beweglich aber zugleich seitlich stabil ist.

Fall 3: Amanda P . . . , $8^3/_4$ Jahren alt.

Anamnese: Fall auf den linken Ellbogen.

Status bei der Aufnahme am 19. 2. 10:

Das gut entwickelte Kind hält den Arm in Beugestellung, Streckversuche sind ohne Erfolg und von Schmerzen begleitet. Es besteht eine völlige Ankylose.

Operation am 9. 12.: Nach Eröffnung des Kubitalgelenkes wird das abgesprengte Kondylenstück aus dem Callus gearbeitet und von letzterem befreit. In das Stück wird eine Höhlung mit dem scharfen Löffel ausgebohrt, sodaß dasselbe auf den zugespitzten Humerus paßt.

Nunmehr wird es mit dem Holzhammer auf den Humerus aufgetrieben. Beide Knochenteile werden außerdem durchbohrt, fixierende Catgutfäden durchgezogen und gebunden. Hierauf wurde der Arm in Beugestellung in einen fixierenden Verband gelegt.

Nach 8 Tagen wurde dieser entfernt und nun gleich mit Heißluftbehandlung, leichter Massage und einfachen Bewegungsübungen begonnen. Außerdem fand dann eine mehrere Wochen dauernde Behandlung mit Gummistreckverbänden statt, da die Weichteilwiderstände anfangs sehr erheblich waren. Im Gelenke waren in den ersten Wochen knackende Geräusche bei Bewegungen bemerkbar.

Nachuntersuchung am 30. 6. 11. Völlige Beuge- und Streckfähigkeit, auch entgegen dem Schwergewichte des Unterarmes.

Pro- und Supination vollkommen.

Motorische Kraft rechts gleich links.

Die Verkürzung des linken Armes beträgt im ganzen $1^1/_2$ cm.

Im Gelenk leichtes Reiben.

Keinerlei Beschwerden.

Auch dieses Resultat entspricht den oben erwähnten und ist zweifellos besser, als es irgend eine Weichteilinterposition hätte erreichen können.

In diesem Fall befand sich übrigens die Epiphysenlinie innerhalb des resecierten Gelenkteils. Da sich nach dessen Replantation Heilung, aber so gut wie gar kein Wachstumsausfall des Oberarmes zeigte, so ist es wohl ein Zeichen für die absolute Lebensfähigkeit frisch überpflanzter Knochenteile.

Fall 4: Frau Dodzuweit, 55 Jahre alt.

Tag der Aufnahme: 7. 12. 08.

Anamnese: Im Juli brach sich Patientin bei einem Sturz von der Kellertreppe das rechte Schlüsselbein, weshalb der Arm in einer horizontalen, elevierten Stellung eingegipst wurde. Der Verband lag 3 Wochen. Seitdem kann Patientin den rechten Unterarm nicht mehr im Ellbogengelenk bewegen.

Bild 8.

Status: Der rechte Unterarm wird im rechten Winkel zum Oberarm gehalten. Aktive und passive Beweglichkeit im Ellbogengelenk unmöglich. (Bild 8.)

Bei Bewegungen der Schulter geht auffallend früh die Scapula mit. Außerdem ist die Excursion im Schultergelenk beschränkt. Die Handmuskulatur ist rechts, soweit es sich auf sämtliche Mm. interossei und lumbricales bezieht, stark atrophisch. Bewegungen der Finger sind nur in beschränktem Umfange möglich.

Diagnose: Ankylose des Ellbogengelenkes.

Operation am 8. 12. In Aethertropfnarkose wird das Ellbogengelenk resecciert. Die resecierten Gelenkenden zeigen an einzelnen Stellen Verlust des Knorpelüberzuges.

Bild 9.



Bild 10.

Die Gelenkfläche des Humerus wird replantiert, nachdem das Capitulum nebst Epicondylus lateralis entfernt ist, um ein nicht zu großes Knochenstück überstehen zu lassen und die Wundflächen möglichst gleich groß zu machen. Mit Seidenknopfnähten, die durch je zwei parallel verlaufende Bohrkanäle gelegt werden, wird der Gelenkteil auf dem Humerusschaft fixiert. (Bild 9.) Der Radius wird intakt gelassen.

Von der Ulna wird das Olecranon schräg abgesägt. (Bild 10.) Die Gelenkflächen waren rauh, zum Teil mit callöser Masse bedeckt

und überwachsen. Die Kapsel war callös und bindegewebig verändert. Die Resectio Cubiti wurde nach Langenbeck ausgeführt.

Fixierender Verband in rechtwinkliger Stellung.

14. 12. Reactionsloser Wundverlauf.

Fixation des Unterarmes im spitzen Winkel zum Oberarm.

21. 12. Entfernung des Verbandes, ein neuer fixierender Verband wird nicht mehr angelegt.

Bewegungen im Ellbogen sind nicht mit erheblichen Schmerzen verbunden.

28. 12. Patientin wird in poliklinische Behandlung entlassen.

Nachuntersuchung am 14. 12. 10.

Abstand Spina scapulae — Condylus externus rechts 25 cm, links 27 cm.

Länge des Armes d. h. Spina scapulae — Endglied des Mittelfingers rechts 63 cm, links 67 cm.

Das Radiusköpfchen bewegt sich vor dem entsprechenden Gelenkteil des Humerus.

In die Gelenkspalten kann man bequem einen Finger legen, die Gelenkteile sind also ca. 2 cm distanziert.

Mäßige seitliche Schlotterbewegung.

Die Tricepssehne ist nicht zu fühlen. Bei senkrechtem Hochheben des Armes fällt der Unterarm in Beugestellung.

Die Streckung ist bei Widerstand gleich Null. Die Beugung ist abgeschwächt, die Muskulatur schlaff. Schmerzhaftigkeit bestand nirgends.

Das in diesem Falle erhaltene Resultat, daß zwar der Arm gebeugt aber weder aktiv gestreckt noch in senkrechter Haltung gestreckt gehalten werden konnte, war wohl kaum auf Rechnung der Operation zu setzen. Vielmehr war bereits die ganze Oberarmmuskulatur athrophisch, und dann war die Patientin eine ziemlich stupide Person, die der Nachbehandlung und vor allem den eigenen Bewegungsübungen nicht die nötige Lust und Sorgfalt entgegenbrachte.

Dort, wo es sich um jugendliche Personen handelte, und wo mit Energie seitens der Eltern für sorgfältigste und fleißigste Ausführung von Bewegungsübungen Sorge getragen wurde, war der Erfolg ein ausgezeichneter, indem sowohl aktiv wie passiv eine völlige Funktionsfähigkeit resultierte, wie bei Besprechung der einzelnen Fälle oben in den Krankengeschichten näher ausgeführt wurde. Wenn auch das eine Mal der Arm nicht vollkommen gestreckt werden konnte (Fall 1), so lag das wohl daran, daß das nicht verkürzte Olecranon gegen den Oberarmknochen stoßen mußte, da ja keine Fossa Olecrani mehr bestand, funktionell hatte die geringe Winkelstellung des gestreckten Armes nicht die geringste Bedeutung.

Am Schultergelenk ging Klapp in entsprechender Weise vor. Die Operation gestaltete sich des Näheren folgendermaßen: Das Gelenk wird mittels des Kocher'schen Resektionsschnittes freigelegt, der Kopf am Collum anatomicum abgesägt, der Humerus etwa zwei bis vier cm unterhalb reseciert und die Gelenkkopfkalotte auf die Wundfläche des Humerusschaftes aufgesetzt.

Die Operation wurde in drei Fällen ausgeführt und zwar handelt es sich das eine Mal um eine Fractura humeri mit starker Dislocation der Fragmente, im zweiten Falle, um eine Arthritis mit fibröser Ankylose und mit Atrophie. Im dritten Falle, wo es sich

bei einem 60jährigen Mann um eine alte Luxation und gleichzeitige ischämische Muskelcontraktur handelte, schritt Klapp ebenfalls zur Operation, obwohl in diesem Falle die Aussicht auf einen Erfolg von vornherein äußerst gering war. Er ging aber von der Ueberlegung aus, daß man den Widerstand der kontrahierten Muskeln ebenso wie der geschrumpften Gelenkkapseln aufheben könne, wenn man im Gelenkinneren Platz schaffe, ohne dem Gelenke seine zur normalen Bewegung notwendigen Knochenteile zu verändern. Er sucht also umgekehrt durch Verkürzung der Knochen ungefähr das zu erreichen, was man bisher durch Ausdehnung der verkürzten Muskeln auf die verschiedenste Weise erstrebte. Die Krankengeschichten waren des Näheren folgende:

Fall 1: Frau Emma W . . . . . .

Tag der Aufnahme: 24. 8. 10.

Anamnese: Patientin fiel beim Laufen auf eine elektrische Bahn zu auf der Straße hin und stützte sich dabei auf den rechten Arm, den sie alsbald nicht mehr bewegen konnte.

Diagnose: Fractura humeri im chirurgischen Hals. Das Röntgenbild bestätigt diese Diagnose; zugleich berechtigt es zu der Annahme, daß der Kopf nach unten luxiert ist. Schlechte Stellung der Fragmente.

Therapie: Reposition in Aethernarkose.
Streckverband nach oben außen in Ruhelage.
Das Röntgenbild zeigt gute Stellung der Fragmente.

5. 9. Der Streckverband wird entfernt und der Arm vorsichtig adduciert.
Gewichtsextension nach unten im Tuchverband.

6. 9. Das Röntgenbild zeigt sehr schlechte Stellung der Fragmente, weshalb der Streckverband nach oben außen erneuert wird.

17 9. Entfernung des Streckverbandes, vorsichtige Bewegung und Adduktion des Armes.
Das Röntgenbild zeigt wieder winkelige Stellung der Bruchenden ohne besondere Callusbildung.

21. 9. Operation in Aethernarkose.
Freilegung des Gelenkes nach vorn.
Es zeigt sich, daß nicht nur der chirurgische Hals gebrochen ist, sondern die Fraktur schräg durch den Gelenkkopf geht.
Entfernung des Gelenkkopfes und der Splitter. Das Humerusende wird etwas angespitzt und der noch gut erhaltene Teil des etwas ausgehöhlten Kopfes auf den Humerusschaft aufgeschlagen. Beide Teile sind gut miteinander verkeilt. Tiefe fortlaufende Catgutnaht durch Kapsel und Muskulatur. Hautnaht, die Wunde ist ganz geschlossen, Gipsverband in rechtwinkliger Ober-Unterarmstellung.

26. 9. Guter Wundverlauf, keine Temperatursteigerung. Patientin steht mit Verband auf.

13. 10. Der Gipsverband wird entfernt und mit Massage und Heißluftbehandlung des Armes begonnen, die von da ab täglich wiederholt wird.
Die Nachuntersuchung am 14. 12. 10 ergab als Maße für die Entfernung der Spina scapulae bis zum Condylus externus humeri beiderseits 26 cm, bis zum Endglied des Mittelfingers dagegen rechts 61 cm und links 63 cm.
Die Abduktion ohne Mitbeteiligung der Scapula war aktiv wie passiv seitlich bis zu einem Winkel von ca. 60 Grad möglich, mit Mitbeteiligung des Schulterblattes bis zu einem Winkel von ca. 90 Grad. Vorwärts konnte der Arm bis zur wagerechten Haltung gehoben werden, rückwärts beiderseits fast gleich bis zu einem Winkel von ca. 25 Grad.

Die motorische Kraft war beiderseits fast gleich, sowohl bei Adduktion als bei Abduktion.

Kleinere Handgriffe können gemacht werden, wie Töpfe ausgießen, Waschen, Auffegen usw. Dagegen kann sie sich noch nicht ihr Haar machen. Beschwerden hat sie dabei nicht, nur mitunter hat sie ein spannendes Gefühl in Schulter und Oberarm. Objektiv ist nur eine leichte Druckempfindlichkeit der Nerven nachweisbar.

Patientin wird zurzeit noch mehrmals wöchentlich massiert und mit heißer Luft behandelt.

Die erfolgte Heilung des Knochens war aus dem Röntgenbilde ersichtlich, das ebenfalls am Tage der Nachuntersuchung gewonnen wurde.

Das Resultat ist durch Kapselverknöcherung getrübt, besserte sich aber zur Zeit noch fortgesetzt.

Fall 2: Frau Amalie K . . . . . .

Tag der Aufnahme: 17. 2. 09.

Anamnese: Weihnachten 08 wollte Patientin etwas vom Küchenbrett herunternehmen, hob den rechten Arm über Scheitelhöhe als der Arm zurückfiel. Seitdem konnte er nicht mehr hochgehoben werden, und das Gelenk wurde immer steifer obwohl Patientin sofort zum Arzt ging. Schon seit einem halben Jahr vorher verspürte sie stets ein unangenehmes Gefühl im Schultergelenk, auch wenn sie keine Bewegungen ausführte. Eine äußerlich sichtbare Veränderung an der Schulter hatte sie nicht bemerkt.

Bild 11.

8 Tage nach dem Ereignis war Patientin bereits in ärztlicher Behandlung und wurde medico-mechanisch behandelt, elektrisiert und massiert. Trotzdem wurde das Gelenk immer steifer, und deshalb suchte sie nun, also 7 Wochen nach dem Vorfall, die hiesige Klinik auf.

Status: Die Inspektion ergibt nichts besonderes. Mäßige Atrophie der Muskulatur.

Jede aktive Bewegungsmöglichkeit ist aufgehoben, passive unmöglich.

Diagnose: Arthritis mit fibröser Ankylose und mit Atrophie.

Therapie: 18. 2. Operation in Aethernarkose.

Freilegung des Gelenkes von vorn. Eröffnung der Kapsel. Aussägung einer Knochenscheibe entsprechend dem Collum anatomicum. Annähen der nicht pathalogisch veränderten Gelenkkopfkalotte auf die Wundfläche des Humerusschaftes entsprechend vorstehendem Röntgenbilde.

Hautnaht nach vorausgegangener Kapselnaht. Fixierender Gazeverband.

Da Patientin bereits am 25. 2. zur Hochzeit ihrer Tochter nach Haus wollte, wurde sie ihrem Wunsche gemäß mit Verband ungeheilt entlassen. Der Wundverlauf war bisher schmerzfrei und glatt.

Am 3. 3. ließ sich Patientin wieder aufnehmen, weil der Arm so schwach war, daß er gar nicht bewegt werden konnte.

Bild 12.

Der Gazeverband wurde erneuert. Die Wunde heilte sehr schnell.

6. 4. Es wird mit leichter Handmassage begonnen, die einmal täglich 10 Minuten lang durchgeführt wird, nachdem bereits vier Wochen nach der Operation Heißluftbehandlung und Streckverband angewendet war.

16. 4. Patientin wird aus der Klinik entlassen, mußte jedoch die ersten Wochen täglich zur weiteren Massage und Heißluftbehandlung erscheinen. Die erste Zeit hatte Patientin große Schmerzen bei den geringsten Bewegungen, die erst allmählich nachließen. Seit dem Dezember 09, also etwa Dreivierteljahr nach der Operation, kann sie wieder in der Wirtschaft tätig sein.

Nachuntersuchung: 14. 12. 09.

Auch jetzt noch wird Patientin alle 14 Tage etwa massiert.

Status praesens: Armlänge beiderseits 65 cm.

Schulterformation rechts gleich links.

Im Gelenk leichtes Knirschen.

Heben des Oberarmes seitwärts (Bild 12) aktiv bis zu einem Winkel von 80 Grad, passiv bis zu 90 Grad, allerdings geht die

Schulter bereits bei 60 Grad mit. Heben des Armes nach vorn und aufwärts gelingt aktiv wie passiv bis zu einem Winkel von 150 bis 160 Grad, entsprechend Bild 13.

Bild 13.

Fall 3: Herr Hermann P . . ., 60 Jahre.

Anamnese: Patient rutschte im April 08 bei der Arbeit aus und fiel dabei mit dem ausgestreckten rechten Arm auf den Erdboden. Ein hinzugezogener Arzt stellte eine Luxation im Schultergelenk fest und schickte den Patienten ins Krankenhaus Liebenwalde, wo ihm der Arm eingerenkt und vier Monate lang mit Massage behandelt und elektrisiert wurde. Mitte Februar 09 kam er dann nach Berlin, um sich in der Kgl. Chirurgischen Klinik aufnehmen zu lassen. Hier wurde folgender Befund festgestellt:

Status: Mittelgroßer Mann, bei dem Muskulatur und Fettpolster sehr schlecht entwickelt sind.

Die Konturen der rechten Schulter sind verstrichen, im Röntgenbild sieht man den Kopf des Humerus nach vorn und oben luxiert. Passiv läßt sich der Arm nicht ganz bis zur Horizontalen erheben. Bei den Bewegungen konstatiert man deutliches Krepitieren im Schultergelenk.

Der M. deltoideus und die ganze Armmuskulatur ist athrophisch. Die rechte Hand ist ödematös geschwollen und zyanotisch verfärbt, in Folge einer gleichzeitig bestehenden Congelatio chron. manus dexstrae. Krallenstellung der Hand, die Finger sind in Flexionsstellung erheblich versteift.

Diagnose: Luxatio supracoracoidea destra.

Therapie: Um das Oedem der Hand zu beseitigen wird Suspension angewendet. Zugleich Handbäder und Heißluftbehandlung.

Operation: 19. 2. Obwohl von vornherein der Erfolg außerordentlich zweifelhaft war, hoffte man doch im Gelenk durch Resektion einer Knochenscheibe, entsprechend etwa dem Collum anatomicum, die Funktion zu verbessern. In Aethernarkose wurde ein Schnitt wie Langenbecks Resektionsschnitt über den vorderen Umfang des Kopfes geführt. Der Kopf selbst lag fast subkutan unter dünner Deltoidenmuskelschicht. Der Kapselschlitz war sehr groß, der Kopf hatte die Kapsel gänzlich verlassen und stand nach vorn vom Processus coracoideus.

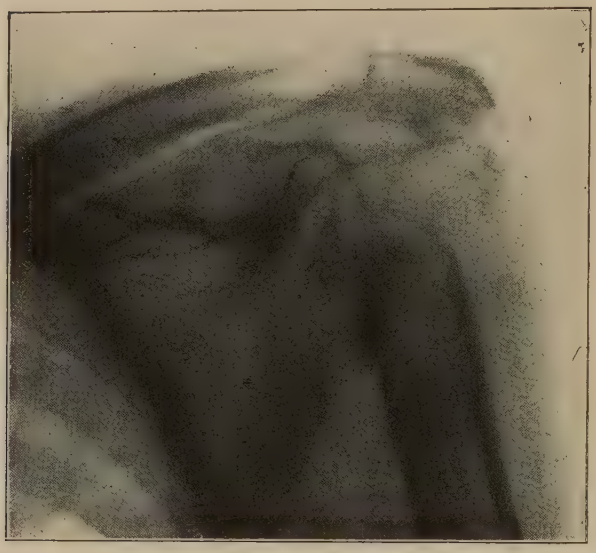

Bild 14.

Perikapsuläre Osteophyten und Bindegewebsbildung.

Der Kopf wird am Knorpelrande reseciert, während der Humerus etwa in einer als perituberkulär zu bezeichnenden Linie abgetragen wurde. Dann wurde der noch etwas mehr verkleinerte Kopf auf die Schnittwunde des Humerus aufgesetzt, nachdem er ebenso wie der Humerusschaft kranzweise mit Bohrlöchern versehen war. Durch die einander entsprechenden Bohrkanäle wurden darauf Seidenfäden gezogen, und so die Gelenkfläche auf dem Humerus fixiert.

Sorgfältigste Blutstillung.

Reposition des Kopfes, der jetzt gut in die Pfanne paßt.

Die Kapselnaht läßt sich schlecht ausführen.

Muskelnaht. Hautnaht.

Verband unter vorsichtiger Beibehaltung der Respoitionsstellung.

Ueber die nun einsetzende Nachbehandlung konnte ich weiter nichts eruieren.

Er stellte sich zwar nach seiner Entlassung von Zeit zu Zeit wieder vor, die Personen, die ihn jedoch dann genauer zu sehen Gelegenheit hatten, berichteten mir, daß er die Funktionsfähigkeit

seines Armes ganz eingebüßt habe, da ein Schlottergelenk resultiert hätte. Wie das zuletzt, d. h. im Dezember 10, aufgenommene Röntgenbild zeigte, war die replantierte Gelenkkopfkalotte schwer atbropisch, so daß sie kaum sichtbar ist.

Fasse ich nach all dem Gesagten zusammen, welche Stellung die von Klapp angegebene operative Mobilisierung von Gelenken durch Transplantation von Gelenkenden unter den übrigen Operationsmethoden, die das gleiche Ziel verfolgen, einnimmt, so darf man sie wohl zu den partiellen Resektionen rechnen, die dadurch einen gewissen Ausbau erfahren. In den von Klapp operierten Fällen wäre mit der alten partiellen Resektion mit Weichteilinterposition wahrscheinlich ein derartiges günstiges Resultat kaum erzielt worden, mit konservativen Methoden hätte sich nichts erreichen lassen, so außerordentlich gute Dienste die Massage, Heißlufthebandlung, Bewegungsübungen etc. in der Nachbehandlung auch geleistet haben. Wie weit sich die Umpflanzung von Gelenkenden an den übrigen Gelenken der oberen Extremität verwerten läßt, steht dahin. Jedenfalls berechtigen die mitgeteilten Resultate, das Klappsche Operationsverfahren, durch Umpflanzen von Gelenkenden auf die resezierten Schaftknochen ankylosierte Gelenke unter Umständen wieder zu mobilisieren, zur weiteren Nachprüfung zu empfehlen.

Benutzte Literatur.

Bardenheuer, über die Transplantation der Spina scapulae zum Ersatz der fehlenden oberen Humerushälfte. Chirurgen-Kongreß 1896.

Derselbe, Die Krankheiten der oberen Extremitäten.

Bähr, Brisement forcé und forzierte Mobilisation bei Gelenksteifigkeiten. Monatschrift für Unfallheilkunde 1895.

Bier, Hyperaemie als Heilmittel.

Bruns, Knochenbrüche. Deutsche Chirurgie 1886.

Bröseke, Lehrbuch der Anatomie. Berlin 1904.

Dementjew, Die Einheilung von Fremdkörpern in Knochen und Gelenke. Deutsche Zeitschrift für Chirurgie 1882.

Dontrelepont, Zur Regeneration der Knochen nach subperiostalen Gelenkresektionen. Archiv für klinische Chirurgie 1886.

Dreesmann, über Knochenplombierung. Deutsche medizinische Wochenschrift 1893.

Eulenburg, Realencyclopädie der gesamten Heilkunde 1886.

Fischer, über Transplantation von organischem Material. Deutsche Zeitschrift für Chirurgie 1882.

Föderl, über künstliche Gelenkbildung. Prager Zeitschrift für Heilkunde 1895.

Girard, zur Frage der Endresultate nach den Ellbogenresektionen. Deutsche Zeitschrift 1873.

Gluck, Die Invaginationsmethode der Osteo- und Arthroplastik. Berliner klinische Wochenschrift 1890.

Hasselbroek, zur Kenntnis der reflektorischen Muskelathrophie, nach Gelenkverletzungen. Monatsschrift für Unfallheilkunde 1895.

Hugelsdorfer, über die Endresultate der Ellbogengelenkresektionen. Deutsche Zeitschrift 1873.

Kausch, Beiträge zur Transplantation toten Knochens. Beiträge zur klinischen Chirurgie 1910.

Klapp, über die Mobilisierung von Gelenken. Chirurgen-Kongreß 1909.

Derselbe, operative Mobilisierung des versteiften Kniegelenkes. Chirurgen-Kongreß 1910.

Kopfstein, ein Beitrag zur eburnealen Transplantation. Wiener medizinische Wochenschrift 1893.

König, Beiträge zur Gelenkchirurgie. Archiv für klinische Chirurgie 1906.

Küttner, die Transplantation aus der Leiche. Chirurgen-Kongreß 1911.

Landerer, über neuere Methoden der Fracturbehandlung. Monatsschrift für Unfallheilkunde 1895.

Lexer, Gelenktransplantation. Chirurgen-Kongreß 1909-10.

Derselbe, freie Knochenplastik, Gelenkversteifung und Gelenktransplantation. Archiv für klinische Chirurgie 1908.

Lessing, über frühzeitige operative Behandlung unkomplizierter intra- und paraarticulaerer Fracturen. Ebendaselbst 1902.

Lossen, Resectionen. Deutsche Chirurgie.

Müller, zur Osteoplastik bei Pseudarthrosenoperationen. Centralblatt für Chirurgie 1893.

Nußbaum, die Pathologie und Therapie der Ankylosen.

Ochotin, Beiträge zur Frage von der Transplantation toter Knochenteile. Archiv für pathologische Anatomie 1891.

Ollier, Traité de la régenération des os et de la production artificielle du tissu osseux. Paris 1867.

Derselbe, Traité des résections et des opérations conservatrices. Bd. 2. Paris 1885.

Payr, über die operative Mobilisierung ankylosierter Gelenke. Münchener medizinische Wochenschrift 1910 und Verhandlungen der deutschen Gesellschaft für orthopädische Chirurgie 1910.

Peltesohn, Beiträge zur operativen Behandlung der Knochenbrüche und ihrer Folgen. Archiv für klinische Chirurgie 1908.

Pfeil-Schneider, über die Knochennaht bei der Behandlung der geschlossenen Brüche in der Nähe der Gelenke. Verhandlungen der deutschen Gesellschaft für Chirurgie 1892.

Ranzi, Beiträge zur operativen Behandlung von Fracturen. Archiv für klinische Chirurgie 1906.

Schlange, die operative Behandlung frischer irreponibler Luxationen und Fracturen. Ebendaselbst 1906.

Schmitt, über Osteoplastik in klinischer und experimenteller Beziehung. dto. 1893.

Schöne, Transplantationsversuche mit artgleichen und artfremden Geweben. Chirurgen-Kongreß 1911.

Schreiber, Traumatische Knochennekrosen in der Nähe von Gelenken bei Kindern. Deutsche Zeitschrift für Chirurgie 1882.

Schuchard, die Krankheiten der Knochen und Gelenke.

Schüller, Chirurgische Mitteilungen über die chronisch-rheumatischen Gelenkentzündungen. Monatsschrift für Unfallheilkunde 1895.

Stubbendorf, die Behandlung von Gelenksteifigkeiten und Ankylosen durch Mechanotherapie. Monatsschrift für Unfallheilkunde 1895.

Textor, über die Wiedererzeugung der Knochen nach Resectionen beim Menschen.

Thilo, die Behandlung der Gelenksteifigkeiten. Monatsschrift für Untallheilkunde 1895.

Trendelenburg, über die temporäre Resection des Olecranon. Centralblatt für Chirurgie 1893.

Vetsch, über die Endresultate der Gelenkresectionen an den oberen Extremitäten.

Völker, Osteoplastische Resectionen des Ellbogens. Deutsche Zeitschrift für Chirurgie 1880.

Vogt, die chirurgischen Krankheiten der oberen Extremitäten. Deutsche Chirurgie.

Volkmann, die Krankheiten des Bewegungsapparates.

Zander, ein Beitrag zur Prophylaxe und Behandlung der Contracturen. Medizinische Klinik 1911.

Lebenslauf.

Geboren wurde ich, Erich Albert Wilhelm Herzberg, am 20. November 1887 in Berlin als ältester Sohn des Frauenarztes Dr. Siegfried Herzberg und seiner Gattin Gertrud, geb. Hirsch.

Die ganze Jugend verlebte ich im Elternhaus, besuchte erst das hiesige Kgl. Wilhelms-Gymnasium, wurde jedoch von Obertertia ab auf das Kgl. Friedrich-Wilhelms-Gymnasium umgeschult, wo ich September 1906 die Reifeprüfung ablegte. Ich widmete mich darauf sogleich dem Studium der Medizin, studierte an der Berliner und Freiburger Universität und unterzog mich von Ende Oktober cr. ab der ärztlichen Staatsprüfung, die ich Mitte Dezember beenden konnte. Deshalb bitte ich nunmehr die hohe Fakultät, mich auf Grund beiliegender Arbeit: „Ueber die Mobilisation des Schulter- und Ellbogengelenkes durch Transplantation von Gelenkenden", welches Thema mir Herr Prof. Klapp gestellt hatte, zur Doktorpromotion zulassen zu wollen.

Berlin, Dezember 1911.